

Tjelesna oboljenja kao posljedica sviranja gudačkih instrumenata

Marenić, Mia

Master's thesis / Diplomski rad

2020

Degree Grantor / Ustanova koja je dodijelila akademski / stručni stupanj: **University of Zagreb, Academy of Music / Sveučilište u Zagrebu, Muzička akademija**

Permanent link / Trajna poveznica: <https://um.nsk.hr/um:nbn:hr:116:450956>

Rights / Prava: [In copyright](#)/[Zaštićeno autorskim pravom.](#)

Download date / Datum preuzimanja: **2024-12-04**



Repository / Repozitorij:

[Academy of Music University of Zagreb Digital Repository - DRMA](#)



SVEUČILIŠTE U ZAGREBU MUZIČKA AKADEMIJA

VI. ODSJEK

MIA MARENIĆ

TJELESNA OBOLJENJA KAO POSLJEDICA
SVIRANJA GUDAČKIH INSTRUMENATA

DIPLOMSKI RAD



ZAGREB, 2020.

SVEUČILIŠTE U ZAGREBU MUZIČKA AKADEMIJA

VI. ODSJEK

DIPLOMSKI RAD ODOBRILO MENTOR

Izv. prof. art. Ivan Novinc

Potpis

U Zagrebu, 21.09.2020.

Diplomski rad obranjen 21.09.2020.

POVJERENSTVO:

1. _____
2. _____
3. _____

OPASKA:

PAPIRNATA KOPIJA RADA DOSTAVLJENA JE ZA POHRANU KNJIŽNICI MUZIČKE
AKADEMIJE

TJELESNA OBOLJENJA KAO POSLJEDICA SVIRANJA GUDAČKIH INSTRUMENTATA

DIPLOMSKI RAD

Mentor: Ivan Novinc

Student: Mia Marenic

Ak.god.2019./2020.

ZAGREB 2020.

Sažetak:

Intenzivnim vježbanjem gudačkih instrumenata kod glazbenika vrlo često dolazi do napregnuća i oštećenja određenih skupina mišića i zglobova koji onemogućavaju daljnji napredak zbog ponavljajućih bolova. Određenim medikamentima i tretmanima fizijatra i kineziologa može se djelomično smanjiti bol, pritisak i oštećenje zglobova i mišića. Vrlo često potreban je dugotrajan oporavak pa čak i prekid vježbanja na nekoliko mjeseci kako bi se oštećeni dio tijela oporavio. To je važan podatak za sve koji se glazbom bave profesionalno i na svom se putu suočavaju s ovakvim problemima koji mogu usporiti i/ili prekinuti njihovu glazbenu karijeru. U ovom radu opisat ću najčešće tegobe uzrokovane sindromom prenaprežanja u koštano-mišićnom sustavu te kompresivne sindrome koji zahvaćaju živčani sustav te njihove mogućnosti i metode liječenja.

Ključne riječi: gudački instrumenti, bol, sindrom prenaprežanja, metode liječenja

Summary:

With intense practice of string instruments, musicians can often suffer from straining and damage of certain muscles and joints, which can then unable improvement due to continuous pain. With certain medicines and medical treatments from physiatrist and kinesiologist, the pain, the damage and the pressure can be partially diminished. Often, long recovery is necessary and it is even advised to stop the practice for a few months, so that the damaged part of the body can heal properly. This is a crucial piece of information for anyone working as a musician professionally and facing these issues that can slow down and/or disrupt their music career. In this project I will describe the most common difficulties caused by the overexertion syndrome in the musculoskeletal system and compression syndromes that affect the nervous system I will also touch upon various methods of treatment and other possible ways of treatment used in such conditions.

Key words: string instruments, pain, overexertion syndrome, methods of treatment

SADRŽAJ:

1. Uvod.....	6
2. Sindrom prenaprezanja.....	7
2.1. Tendinitis i tenosinovitis.....	7
2.1.1. Subakromijalni sindrom sraza u ramenu	8
2.1.2. Stenozirajući tenosinovitis	11
2.1.3. De Quervain-ova bolest.....	12
3. Kompresivni sindromi	13
3.1. Sindrom karpalnog kanala	14
3.2. Sindrom kubitalnog kanala	16
4. Metoda i mogućnosti liječenja.....	18
4.1. Terapija	18
4.2. Fizička pripremljenost	22
4.3. Pravilni položaj i držanje tijela	23
5. Zaključak	25
6. Literatura	26

1. Uvod

Za pisanje ovog rada potaknulo me vlastito iskustvo te bih njime htjela ukazati na mogućnost rehabilitacije i metode liječenja u svrhu boljeg i aktivnijeg bavljenja glazbom. Cilj rada je i osvještavanje pravilnog položaja tijela i bavljenjem tjelesnom aktivnošću kao i korištenje odgovarajuće opreme na instrumentu koja bi odgodila zdravstvene tegobe. Time je moguće smanjenje upotreba medikamenata, fizijatrijskih tretmana ili pak na kraju, operativnih zahvata. Usmjerit ću se na bolesti mišićno - koštanih i živčanih dijelova izraženih kod glazbenika violinista i violista. Opisat ću njihove uzroke, simptome i posljedice kao i metode i mogućnosti liječenja. Ukazivanjem na vlastite probleme i traženje rješenja kod određenih specijalista ortopedije i fizijatrije trebalo bi probleme rješavati u samom početku jer svako daljnje odgađanje uzrokuje teža oštećenja koja dovode do jačih tegoba, dužih liječenja pa čak i prekida karijere.

2. Sindrom prenaprezanja

Sindrom prenaprezanja je tegoba koja se javlja u profesionalnim aktivnostima u koje se ubrajaju i svirači gudačkih instrumenata. Zbog konstantnih ponavljajućih pokreta i radnji može doći do upalnih reakcija, oštećenja tkiva, mišića, tetiva ili njihovih ovojnica. Takve ponavljajuće radnje su mala sitna oštećenja koje glazbenik na prvu neće niti primijetiti koje stoga poslije dovode do ozljede. Razlikujemo mišićno- koštane poteškoće, koje su najčešće, te one koje također predstavljaju veliki problem i znatno umanjuju kvalitetu života, a to su ozljede zbog pritiska na živac i njegovo oštećenje. Njih nazivamo kompresivni sindromi, a najčešći su sindrom karpalnog kanala te sindrom kubitalnog kanala. U treću kategoriju ubrajamo neuromišićne tegobe, a radi je o djelomičnom ili potpunom grčenju muskulature. Najčešće su zahvaćeni zglobovi i mišići vrata, ramena, lakta i šake koji se nepravilnim trošenjem deformiraju te postaju bolna točka za sve glazbenike.

Kod sviranja i vježbanja instrumenta mišići koriste energiju dobivenu iz krvi i na taj način funkcioniraju. Kada su mišići napeti, krvne žile kroz koje krv opskrbljuje mišiće, postaju tijesne i osporavaju dotok krvi. Čim mišić ne dobiva dovoljno krvi, on radi nepravilno i neučinkovito te se time vrlo brzo umara i dovodi do nakupljanja kiselina i otpadnih proizvoda. Takvo stanje uzrokuje bol i kočenje mišića. Jako je važno da se već kod prvih simptoma pridaje dovoljno pozornosti na ozbiljnost ozljede i da se intenzitet vježbanja smanji.

2.1. Tendinitis i tenosinovitis

Kod navedenih bolesti radi se o upalnim promjenama tetiva ili tetiva i njihovih ovojnica. Tetive su anatomske i funkcionalne mostove između mišića i kosti. One raspodjeljuju silu jednog mišića na više različitih kostiju, tvoreći brojna hvatišta. Mnoge tetive prolaze kroz prokrvljene, isprekidane kolagenske ovojnice koje su obložene sinovijskom tekućinom¹. Tendinitis označava upalu tetive, a tenosinovitis je tendinitis udružen s upalom njene ovojnice. Zdrava tetiva ispod mikroskopa izgleda nalik špage sa mnogo paralelno postavljenih niti. Te

¹Prozirna alkalna tekućina, slična bjelanjku koja se nalazi unutar zgloba, sluznih vreća i tetivnih ovojnica

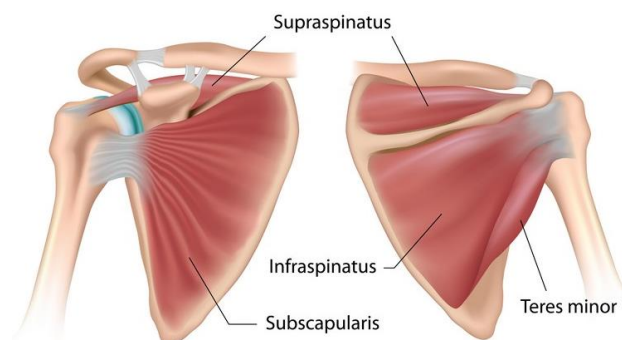
nuti mogu se ošteti prilikom samo jednog naglog pokreta, uganuća ili distorzije². Javlja se kod starijih ljudi, ali također i vrlo često kod mladih ljudi koji energično vježbaju, a tu spadaju glazbenici violinisti.

2.1.1. Subakromijalni sindrom sraza u ramenu

Rameni zglobov je zglobov sa iznimno velikim opsegom pokreta, a upravo radi te mogućnosti može uzrokovati razne upalne reakcije u zglobovima ramenog pojasa. Sindrom sraza (*impingement sindrom*- „udariti u nešto“) ili oštećenje tetive rotatorne manžete jedna je od najčešćih postavljenih dijagnoza i uzročnika boli u ramenu kod glazbenika. Mekotkivnu strukturu rotatorne manžete čine četiri mišića (*m. subscapularis*, *m. supraspinatus*, *m. infraspinatus*, *m. teres minor*) i njihove tetive koje drže glavu podlaktične kosti stabilnom u odnosu na lopaticu. Tetiva duge glave bicepsa (*tendo caput longum m. biceps brachii*) također pripada rotatornoj manžeti. Pritisak ili uklještenje između kosti na neku od mekotkivnih struktura uzrokuje konstantnu bol na prednjoj, ali češće i na stražnjoj strani ramena i disfunkciju ramenog zgloba. Pri podizanju ruke od 60 do 120 stupnjeva dolazi do sudara tetiva rotatorne manžete između glave nadlaktične kosti s jedne strane i akromionom³ s druge strane. U 75% slučajeva stradava tetiva supraspinatus i tetiva duge glave bicepsa (*tendo caput longum m. biceps brachii*). Pojava je učestala među glazbenicima koji rade ponavljajuće pokrete koje uključuju podizanje ruku u razine ili iznad razine ramena. Pojavom boli smanjena je snaga mišića, a pokretljivost ramena je ograničena. Bol u ramenu kod sindroma prenaprezanja izrazito je individualna i ne može se odrediti stupanj oštećenja po samoj boli. Ona može varirati, seliti se, nastupati u neodređeno vrijeme, no specifična je oštra bol pri stavljanju savijene ruke iza leđa. Do pojave boli dolazi i kod mirovanja, a posebno noću pri spavanju na zahvaćenoj strani ramena. Može se primijetiti i slabost prilikom dizanja teških predmeta ili pružanja otpora. Neugodnost i bol možemo signalizirati na više načina; bol osjećamo na početku vježbanja; bol osjećamo na početku te na kraju vježbanja; bol se pojačava kroz vježbanje; bol je konstantna kroz cijelo vježbanje.

² Distorzija- iskretanje, izvijanje, iskrivljenje

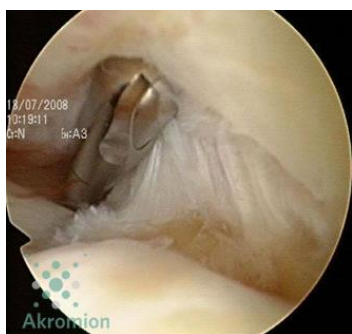³ Akromion- dio lopatice ramena, vrh lopatičnog grebena



Slika 1. Mišići tetiva rotatorne manžete

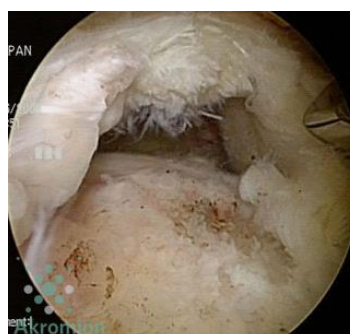Pretjerano trošenje tetive dolazi kada se ona trlja uz akromion i uz nadlaktičnu kost, a povećano trenje s vremenom izaziva promjene na tetivnom tkivu i moguće upalne procese. Tri su stadija sindroma sraza ramena:

1. Akutna upala (do dva tjedna)
2. Subakutna upala- tendinitis i burzitis⁴ (tri do osam tjedana)
3. Kronična upala– parcijalna ili potpuna ruptura tetive (tri i više mjeseci)



Slika 2.

Parcijalna ruptura rotatorne manžete



Slika 3.

Potpuna ruptura rotatorne manžete

⁴ Burzitis- akutna ili kronična upala burze, malih vrećica ispunjenih sluzavom tekućinom u zglobovima koje su odgovorne za cirkulaciju sinovijalne tekućine koje pomažu zglobovima da se pomiču glatko i da se smanji trenje.

Kod akutne upale primarno je smiriti upalu. Akutna upala je normalan zaštitni odgovor tijela na ozljedu koji obično traje nekoliko dana. Upala se manifestira bolnim i natečenim ramenom. Potrebno je mirovanje, odmor, hlađenje oblogom bolno područje, protuupalne kreme te analgetici sa protuupalnim djelovanjem. Najvažniji segment u cijelom procesu rehabilitacije je svakako vježbanje. Cilj je ojačati oslabljene mišiće, a zatim vježbama istezanja i repetativnom snagom postepeno povratiti punu funkciju ramena.

U drugom stadiju javljaju se tendinitis i burzitis kao posljedica učestalih oštećenja, očituje se kao zadebljanje burze i tetiva rotatorne manžete. Burze su lokalizirane u području zglobova i tetiva i ispod kože gdje postoji čvrsta koštana podloga. Kod povećanja volumena tetive i burze smanjuje se subakromijalni prostor te dolazi do dodatnog pritiska na tetive rotatorne manžete. Kao posljedica upale i oštećenja, u ovom slučaju tendinitisa i burzitisa, vrlo je česta pojava i fibroze⁵, kojom tetive gube svoju osnovnu funkciju. Nakupljanjem i stvaranjem depozita vezivnog tkiva još jedna od posljedica je i kalcificirajući tendinitis. S obzirom da rotatorna manžeta ima dijelove koji imaju slabiju prokrvljenost, najviše u tetivi *supraspinatusa*, kalcijeve soli (kristali kalcijevog fosfata) talože se u tim dijelovima. Taloženjem do neke granice, pacijent ne osjeća nikakvu bol, sve dok se kalcifikat toliko ne poveća i počne pritiskati tetivu. Kalcificirajući tendinitis može nastati prirodnim procesom prilikom cijeljenja tetive i/ili ligamenta u oštećenom tkivu te takav nazivamo degenerativni kalcifikat. Vrlo su česti za razliku od reaktivnih kalcifikata za koje struka još nije sasvim sigurna o uzrocima nastanka.

Puknuće ili oštećenje pojedinih dijelova rotatorne manžete utvrđuje se kliničkim testovima. Razlikujemo parcijalnu i potpunu rupturu tetive rotatorne manžete. Parcijalna ruptura je djelomični razdor tetive, koja je smanjena i istrošena. Može se nalaziti na zglobnoj strani manžete, na burzalnoj strani manžete ili intratetivno⁶. Ruptura koja se proteže od zglobne do burzalne strane naziva se potpunom rupturom. To znači potpuno odvajanje tetive od svog hvatišta na kosti. U slučaju dugog, neuspješnog tretmana prvog i drugog stadija provodi se operacijsko liječenje.

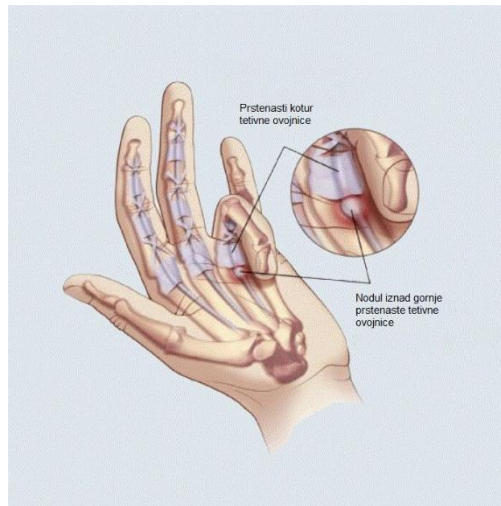
⁵ Fibroza- formiranje viška vlaknastog vezivnog tkiva u organu ili tkivu u reparativnom procesu. Djeluje na stvaranje depozita vezivnog tkiva koje može uništiti funkciju osnovnog organa ili tkiva.

⁶ Intratetivno- unutar tetive

2.1.2. Stenozirajući tenosinovitis

Bolest poznatija kao „*trigger finger*“ (škljocavi prst) razmjerno je česta bolest. Do nje dolazi zbog zadebljanja tkiva i njene ovojnice uz korijen prsta i to sprječava „klizanje“ tetive u tetivnoj ovojnici. Zdrava tetiva vrlo lako klizi, zahvaljujući dvostrukoj sinovijalnoj ovojnici koja okružuje zglobove i čini ih podmazanima. Dugotrajna prisilna upotreba prsta, konstantni ponavljajući pokreti ili preopterećenje prstiju šake dovodi do otežanog i bolnog savijanja i/ili ekstenzije prsta, a kod glazbenika violinista je to česta pojava, izvodeći zahtjevne komade s brzim promjenama akorada te brzim pokretima lijeve ruke. Stvara se čvorić na jednoj tetivi ili na više fleksora šake. Može se razviti na svim prstima ali kod glazbenika je najčešće na 4. ili 5. prstu jer oni imaju najveću putanju koju moraju proći do pada na vrat violine. Takva iritacija omotača tetive dovodi do ožiljaka i zadebljanja koji utječu na kretanje prsta. Prilikom pomaka zahvaćenog prsta, nastali čvorić se zaglavi i dolazi do bolova te najčešće vidljivog preskoka uz čujni „škljocaj“. Rjeđe se događa i „zaključavanje“ prsta u kojem prst ostaje zakočen u savijenom položaju. U tom slučaju potrebna je ručno vraćanje prsta u prvobitni prirodni položaj. Simptomi su ponekad zbunjujući i nejasni. Najčešće su to jutarnji bolovi, ograničen pokret prsta, bol u korijenu prsta, bolan pritisak na tetivu ili pak smanjena snaga stiska cijele šake. Najčešće zahvaćeni prsti šake jesu palac ili četvrti prst, no problem *trigger finger*a kod glazbenika gudača povezan je i sa petim prstom (četvrti prst kod gudača). Problem četvrtog prsta je taj da se srednji zglob lijevog malog prsta ukoči prilikom „pada“ prsta na vrat violine. Simptom je isti, bez obzira je li ruka oboljelog velika ili mala, mišićava ili slaba, srednji zglob se sruši pod pritiskom, zaključava i šalje oštru bol kroz živce prstiju. Stadiji boli i metode liječenja slični su kao i kod sindroma sraza, uz prvotno smirivanje upale, fizikalne terapije pa u krajnjem slučaju i kirurška intervencija.

Problem petog prsta, osim u medicini, vrlo je poznato pitanje u metodici i pedagogiji gudačkih instrumenata. Naime, funkcija *flexor digitarum superficialis* ovisi o pokretima tetive koja je kod mnogih ljudi nerazvijena, ili pak potpuno nedostaje. U takvim slučajevima, svirač ne može saviti peti prst, neovisno o ostalim prstima i jedino je u mogućnosti to učiniti u tandemu sa četvrtim prstom.



Slika 4. „škljocavi“ prst

2.1.3. De Quervain-ova bolest

Još jedna od traumatskih bolesti uzrokovane struganjem mišića tetiva između njihovih ovojnica je i De Quervainova bolest. Dobila je naziv 1895. godine po švicarskom kirurgu Fritzju De Quervainu koji ju je prvi put identificirao. To je tenosinovitis tetiva kratkog ekstenzora⁷ (*m. extensor pollicis brevis*) i dugog abduktora⁸ palca (*m. abductor pollicis longus*). Kao i kod prethodnih bolesti i ova se bolest pojavljuje zbog ponavljanih pokreta desne ili lijeve šake koje dovode do upalnih promjena. Ozljeda se očituje kroz bol pri određenim pokretima ručnog zgloba i ručnog palca te slabljenje snage stiska šake. Oteklina se ne javlja kod svih bolesnika, ali je čest znak bolesti. Najkarakterističniji test za dijagnosticiranje bolesti je Finkelsteinov test⁹ koji se izvodi tako da se palac položi u dlan, prsti se saviju preko palca te se vrši forsirana ulnarna devijacija¹⁰, pomakom prema dolje, a zatim prema malom prstu. Pojavom boli test je pozitivan. Liječenje ove bolesti kod akutne upale rješava se mirovanjem i stavljanjem hladnih

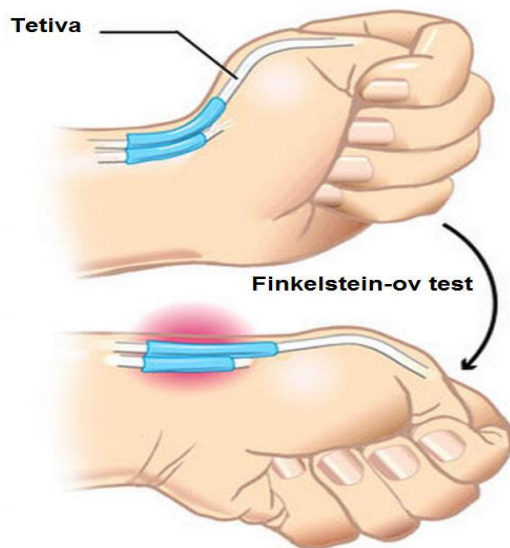
⁷ Mišić kojemu je zadaća da ispruža njegov dio

⁸ Mišić odmicač

⁹ Harry Finkelstein- američki kirurg (1865-1939.)

¹⁰ Devijacija- otklon, odstupanje

obloga uz imobilizaciju. Također pomažu i primjenjuju se nesteroidni protuupalni lijekovi, dok se u slučaju jakih bolova ubrizgavaju „blokade“¹¹. Operacijski zahvat obavlja se presijecanjem krova kanala te odstranjenjem pogođenih dijelova tetivnih ovojnica.



Slika 5. Finkelstein-ov test

3. Kompresivni sindromi

Druga vrsta sindroma prenaprezanja koja utječe na živčani sustav jesu kompresivni sindromi. Kompresivni sindromi ili kompresijska neuropatija je stanje uzrokovano direktnim pritiskom okolnog tkiva na živac. Upravo taj pritisak nastaje zbog povećanja volumena sadržaja kanala radi upale okolne ovojnice tetive (tenosinovitis). Najčešći kompresivni sindrom jest sindrom karpalnog kanala, a nešto rjeđe javlja se sindrom kubitalnog kanala.

¹¹ „blokade“- Injekcije koje sadrže kortikosteroide i lokalni anestetik

3.1. Sindrom karpalnog kanala

Nervus medianus naziv je živca koji zajedno sa venama, arterijama i devet tetiva mišića prolazi kroz karpalni kanal. Oni zajedno omogućuju zglobu pokretljivost i pregibanje prstiju. Karpalni kanal nalazi se s prednje strane ručnog zgloba, a tvore ga male kosti zapešća i poprečni karpalni ligament. Kao i kod svih navedenih mišićno- koštanih sindroma prenaprezanja, uzroci su slični. Intenzivan rad, ponavljajući i trajni pokreti u ručnom zglobu ili pak dugotrajan pritisak uzroci su oticanja i upali ovojnice tetive. Upalom tetive te njegove ovojnice smanjuje se prostor u karpalnom kanalu i posljedica je pritisak na živac *nervus medianus* koji kroz njega prolazi.

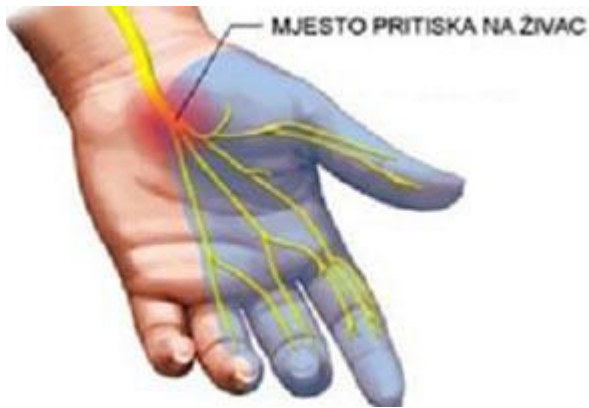Početni simptomi su trnci u prstima koji ne moraju uvijek biti popraćeni bolovima, a javljaju se ujutro i posebno tijekom noći. Kasnije se osjećaj utrnulosti širi, kako kroz cijelu šaku tako i vremenski. Oticanje prstiju prvi su vidljivi znakovi bolesti, uz bol i mišićnu slabost. Zbog oslabljenja šake i smanjenja mišićne mase mišića dlana moguća je i atrofija mišića i gubitak osjeta.

Simptomi se pojavljuju prilikom aktivnosti, no ako je živac jako pritisnut, bolovi mogu biti konstantni. Kod glazbenika violinista najčešće je zahvaćena lijeva ruka koja trpi mnogobrojne pokrete lijeve šake, kako prstiju tako i samom zgloba. Učestali akordi preko tri ili četiri žice, vrlo brzi pokreti prstiju po žicama ili pak brze promjene pozicija mogu biti razlog upalnih procesa.

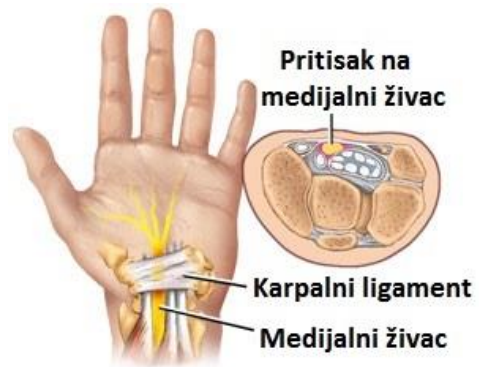Za postavljanje dijagnoze sindroma karpalnog kanala postoji nekoliko načina. Tinelov test izvodi se laganim udaranjem medicinskim čekićem iznad mjesta gdje se nalazi živac. Pozitivan test je onda kada se kod pacijenta izazove osjećaj utrnuća i/ili boli. Drugi način i ujedno i osjetljiviji od Tinelovog¹² testa je Phalenov test. Njega je otkrio američki ortoped George S. Phalen 1950.-tih godina. Prilikom Phalenovog testa, od pacijenta se traži da pritisne stražnje strane šake jedna o drugu 30 do 60 sekundi. Tim se pritiskom tlak u karpalnom kanalu povisuje i pritišće živac. Ukoliko izaziva simptome boli, mravljenja, utrnjenja ili smanjenje osjeta palca, kažiprsta, srednjaka ili prstenjaka, test je pozitivan. Treći način, i ujedno jedan od standarda je elektromioneurografija (EMNG). To je vrsta pretrage koja se sastoji od dva dijela. Elektromiografija analizira funkciju mišića dok neurografija ispituje funkciju i provodljivost živaca. Ukoliko se test pokaže negativnim, dijagnoza sindroma karpalnog kanala ne mora se u

¹² Tinel Jules, 1879- 1952., francuski neurolog

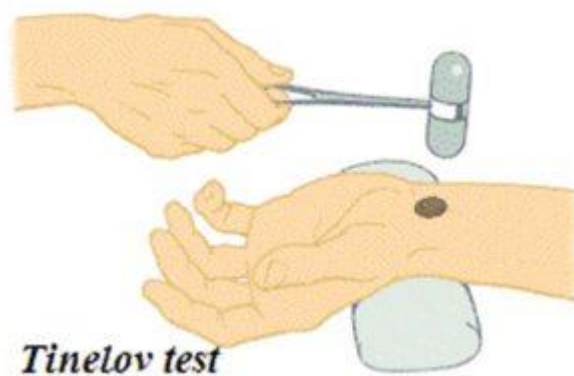
potpunosti isključiti jer promjene koje se dogode na živcu iziskuju određeno vrijeme kako bi se prikazale u nalazu. U ostalim slučajevima može se učiniti ultrazvuk (UZV) ili magnetska rezonanca (MR).



Slika 6. Sindrom karpalnog kanala



Slika 7. Sindrom karpanog kanala



Slika 8. Ispitivanje Tinelova znaka čekićem za ispitivanje refleksa


3.2. Sindrom kubitalnog kanala

Navedena bolest pod drugim nazivom, ulnarna neuropatija, zahvaća ulnarni živac u laktu. Ulnarni živac (*nervus ulnaris*) ima motoričke i osjetilne niti. Svi unutarnji mišići šake koji imaju polazište i hvatište unutar šake te neki mišići podlaktice motorički su opskrbljeni pomoću ulnarnog živca. Oni su odgovorni za snažne i spretne pokrete šake i grubi hvat. Osjetilne niti opskrbljuju mali prst i polovicu prstenjaka s obje strane šake. Kod pojave boli, utrnuća, slabosti ili gubitka osjeta, pojavljuje se upravo na tim mjestima. Ulnarni živac prolazi iza i ispod koštane izbočine na unutarnjoj strani lakta. Ima veoma usku, ograničenu i neprirodnu putanju te putuje kroz kubitalni kanal koji je uski i relativno plitki kanal, a nalazi se s unutrašnje strane lakta između nadlaktice i podlaktice.

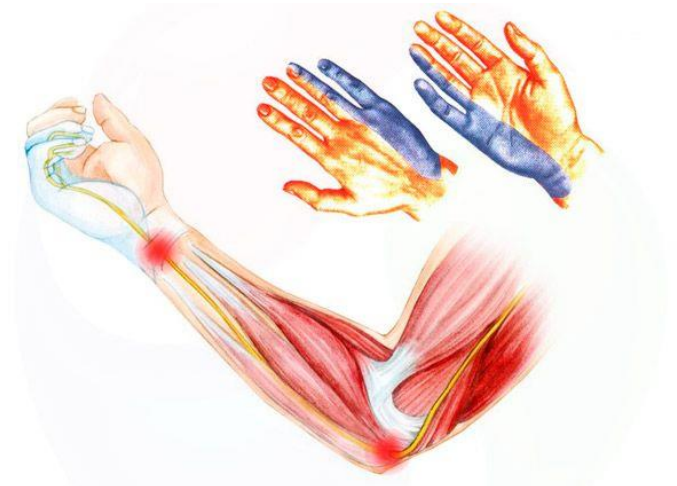Sindrom kubitalnog kanala javlja se prilikom komprimiranja ulnarnog živca u kubitalnom kanalu. To može biti kompresija, istezanje ili klizanje živca i njegovo trenje. Kada je lakat u potpunoj ekstenziji, ulnarni živac je opušten i maksimalno opskrbljen krvlju i hranjivim tvarima. Prilikom pregiba u laktu živac se isteže i dolazi do povećanja intraneuralnog tlaka koji dugoročno uzrokuje zamor i oštećenje živca. Kubitalni kanal se prilikom bilo kakvog pregiba ili savijanja lakta mijenja iz ovalnog u eliptični oblik i time se smanjuje za 55%. To dovodi do pritiska na živac i osjećaj boli. Uzrok sindroma kubitalnog kanala može biti zbog prevelike aktivnosti lakta; ponavljano savijanje i pružanje lakta, rotacija podlaktice s okretanjem dlana prema gore, podizanje ruke u ramenu prema gore; predugo držanje savijenog lakta. Kod glazbenika violinista to se može dogoditi i na lijevoj i na desnoj ruci. Lijeva ruka je ta koja je statična u savijenom položaju lakta, a desna ona koja se ponavljano savija i ispružuje. Nema pravila. Sve zapravo započinje laganom ukočenosti, trncima i gubitkom osjetljivosti u malom prstu i prstenjaku. Kasnije se simptomi pojačavaju pri savijanju lakta, a bol se može osjetiti u podlaktici i/ili u ramenu. Slabljenje mišića šake i smanjena snaga dovodi do nespretnosti pri hvatanju predmeta, a nemogućnost pružanja malog prsta i prstenjaka je sve veća. Izvođenje fleksije¹³ šake također je vrlo teško pa dolazi do tipičnog izgleda šake zvanog „pandžasta“ šaka.

¹³ Fleksija- savijanje ili pregibanje zglobova

Fromentov znak¹⁴ jedan je od testa koji se provodi za dijagnosticiranje sindroma kubitalnog kanala. Izvodi se davanjem papira u ruku pacijentu, a on mora grčevito stisnuti i približiti palac prema kažiprstu. U liječenju kao i kod sindroma karpalnog kanala pomažu fizikalne terapije i protuupalni lijekovi uz obavezno mirovanje kao i izbjegavanje savijanje lakta i ekstenzije ručnog zgloba. Potrebno je preko noći nositi mekanu ili polutvrdu udlagu koja sprječava fleksiju lakta preko 50- 70 stupnjeva. Imobilizacija longetom također je preporučljiva, a ukoliko se simptomi ne smanje, lokalno se primjenjuju kortikosteroidi.



Slika 9. Fromentov znak



Slika 10. Sindrom kubitalnog kanala

¹⁴ Froment Jules, 1878- 1946. francuski neurolog

4. Metoda i mogućnosti liječenja

Metoda i mogućnosti liječenja ovih najčešćih mišićno- koštanih bolesti kod glazbenika ima nekoliko. Sve navedene sindrome prenaprezanja treba shvatiti ozbiljno i ako je moguće što prije ih dijagnosticirati i izliječiti fizikalnom terapijom. Operacijski zahvat u konačnici produljuje tijek bolesti, a ishod izliječenja je neizvjestan. Pravilno držanje tijela, fizička pripremljenost ili na kraju određene fizikalne terapije, sve su dio oporavka koje se primjenjuju s obzirom na stanje i ozbiljnost ozljede. One mogu ublažiti simptome, a ponekad smanjiti aktivnost vježbanja dok se bolest ne stabilizira i pripremi za daljnji rad. No pored svega toga, vrlo je bitno da se glazbenik o svemu dobro informira i postane svjestan svojih mogućnosti, ograničenja i ozbiljnosti liječenja te usvaja ispravne radne navike. Pronalaženje uzroka problema te traženje najboljeg položaja tijela i odgovarajuće opreme na instrumentu radi manjeg opterećenja pojedinih mišićnih skupina također je jedna od načina kako spriječiti ozljede, tegobe i bolesti. Tako bi se postigla bolja opuštenost tijela i manja mogućnost trošenja mišićno- koštanih struktura.

4.1. Terapija

Za dijagnosticiranje problema izvode se klinički testovi (impingement znak¹⁵) kako bi se utvrdila točna lokalizacija ozljede. Terapije kod navedenih bolesti najčešće se primjenjuju već kod prvog stadija, tzv. akutnog stanja. Cilj kod akutne upale je smiriti upalni proces. Primjena hladnih obloga, ledenih obloga ili kriopresoterapija¹⁶ najpoželjnije su metode kod akutnog oblika. Kod sindroma karpalnog kanala preporučljiva je imobilizacija ortozom koja omogućava smanjenje pritiska i dekompresiju živca uz opuštanje tetiva. Razne kreme koje djeluju protuupalno također pomažu iako njihovo djelovanje traje kratko i treba biti isključivo kao pomoćno sredstvo. Treba biti oprezan kod primjene krema koje izazivaju lokalno smanjenje boli prije aktivnosti, u ovom slučaju vježbanja, jer sa smanjenjem osjeta boli povećava se opasnost od novog oštećenja. U prvih par dana jako je bitan odmor i mirovanje te ne obavljanje aktivnosti koja uzrokuje bol. Nakon nekoliko dana, akutno stanje prelazi u subakutno i

¹⁵ Izazivanje horizontalne fleksije ruke uz imobilizaciju lopatice

¹⁶ Kriopresoterapija- vrsta terapije sa kombinacijom protoka hladne vode i konstantnog pritiska

preporučljivo je odrađivanje fizikalne terapije uz prethodno obavljen pregled kod fizijatra. Liječenje se obavlja u dva postupka i bitna je disciplina kako bi se ozljeda što prije izliječila.

Prvi postupak je fizikalna terapija koja treba pospješiti i ubrzati cijeljenje. Primjenjuje se elektroterapija, pulsna magnetoterapija, ultrazvučna terapija te određene masažne tehnike, ovisno o preporuci fizijatra. Ukoliko je potrebno pripisuju se nesteroidni protuupalni lijekovi i analgetici. Moguće je i primjenjivanje kortikosteroida, analgetika i anestetika kroz injekcije u ozlijeđeno tkivo, popularno zvano „blokade“. Iako taj način trenutno smanjuje bol, dotok krvi se smanjuje te takva nuspojava može voditi po trećeg stadija odnosno do parcijalne ili potpune ruptur tetive. Stoga se „blokade“ primjenjuju ukoliko ne postoji bolje rješenje u određenom trenutku.

U slučaju sindroma karpalnog i kubalnog kanala, „blokade“ se mogu ponoviti najviše tri puta godišnje zbog mogućnosti oštećenja tetiva i podražaja živca. U slučaju kod stenozirajućeg tenosinovitisa, apliciraju se injekcije kortikosteroida odmah na početku, kao konzervativno liječenje. Ukoliko nakon tri aplikacije u razmaku od 10 dana ne dođe do izlječenja, treba pristupiti operativnom zahvatu. Kod liječenja De Quervain-ove bolesti akutna upala rješava se mirovanjem i stavljanjem hladnih obloga uz imobilizaciju. Također pomažu i nesteroidni protuupalni lijekovi, a potom se primjenjuju i „blokade“.

Postoji i terapija udarnim valom, koja je jedna od novijih metoda. Takvom terapijom se putem fokusiranih zvučnih valova nastoji pokrenuti prirodni proces cijeljenja u bolnom području. Metoda se pokazala jako uspješnom, no treba naglasiti kako se ona primjenjuje tek nakon neuspješnih klasičnih fizikalnih terapija i/ili kao alternativa operacijskim zahvatima.

Drugi postupak i ujedno jedan od bitnih faktora liječenja i terapije jest vježbanje. Vježbanjem se poboljšava fleksibilnost tetive i prokrvljenost, te se povećava snaga samog mišića, kao i mišića koji ga okružuju i pomažu u njegovim kretnjama. Laganim vježbama istezanja smanjuje se napetost i povećava se opseg pokreta u zglobovima.

Kod trećeg stadija primjenjuje se operativno liječenje nakon što se ustanovi da sve prijašnje metode nisu bile uspješne. U dijagnostici oštećenja rotatorne manžete služe se klinički testovi, ultrazvuk (UZV), rendgenske snimke (RTG) i magnetska rezonanca (MR). Ultrazvučnim pregledom moguće je s velikom vjerojatnošću naći rupturiranu tetivu i odrediti njenu veličinu. Magnetskom rezonancom prikazuje se cijela tetiva i mišić pri čemu se može vidjeti mjesto i veličina ruptur te stanje mišića. Dijelimo operacijske tehnike u dvije grupe: otvorene i artroskopske. Otvorene operacijske tehnike su tehnički zahtjevnije i ponekad daju slabiji

pregled i pristup tkivu rotatorne manžete. Rehabilitacijski tijek je duži, a tehnika šivanja se izvodi fiksacijom rupturirane tetive za kost koncima provučenim kroz tunele probušene u dijelu velikog tuberkuluma¹⁷. Zastarjelu standardnu metodu danas je zamijenila artroskopija¹⁸ koja ima bolji pregled oštećenog tkiva, kao i brži rehabilitacijski tijek i oporavak pacijenta. Prednost današnje metode, artroskopije je ta što se zglob ne mora otvarati i zatvarati pa se time čuva tkivo zgloba, štedi se vrijeme i cijela operacija traje kraće. U operativnom zahvatu kod stenozirajućeg tenosinovitisa izvodi se zahvat u uzdužnoj disciziji prvog anularnog ligamenta. Takvim se zahvatom, u pravilu, postiže potpuno izlječenje.

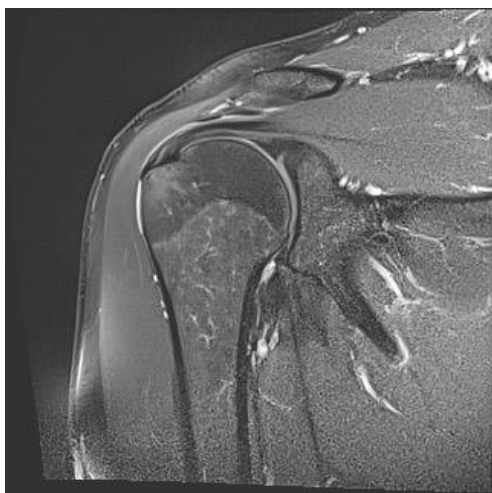
Kod operacijskog liječenja sindroma karpalnog kanala radi se presjek poprečnog karpalnog ligamenta, čime se postiže dekompresija živca *nervus medianus*. Oporavak je najčešće pozitivan, no ne i potpun te je moguće osjetiti utrnulost sljedećih dva do šest mjeseci kasnije. Za oporavak živca za razliku od tetiva ipak je potrebno puno više vremena tako da se za operacijski zahvat ne smije odugovlačiti. Isto vrijedi i za sindrom kubitalnog kanala. Kod težih oštećenja živca, i nakon operacije mogu ostati posljedice vezane uz osjet i motoriku. Danas se za dekompresiju kubitalnog kanala koriste 3 načina operativnog zahvata: jednostavna dekompresija, medijalna epikondilektomija i antepozicija ulnarnog živca. Najjednostavniji je prvi način, a radi se presijecanje živca u kubitalnom kanalu. Kao se pri dijagnosticiranju uoč prethodne frakture nadlaktične kosti ili kompresije živca osteofitima¹⁹, koristi se medijalna epikondilektomija. Kirurški se odstranjuje medijalni epikondil²⁰ kao izvor kompresije. Ova metoda vrlo je česta kod bolesti zvanom „teniski lakat“. Antepozicija ulnarnog živca je operativni zahvat u kojoj se pomiče *nervus ulnaris*, a može se smjestiti u masno tkivo ispod kože, u mišić ili ispod mišića.

¹⁷ Tuberkulum- malo, ovalno ispupčenje na kosti, zubu ili određenoj anatomskej strukturi;

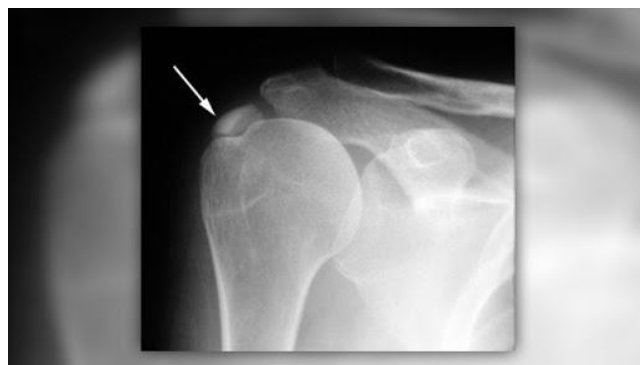¹⁸ Artroskopija- maleni kirurški zahvat na zglobovima vođen sa artroskopom koji je spojen na kameru

¹⁹ Osteofiti- koštane izbočine ili izobličenja

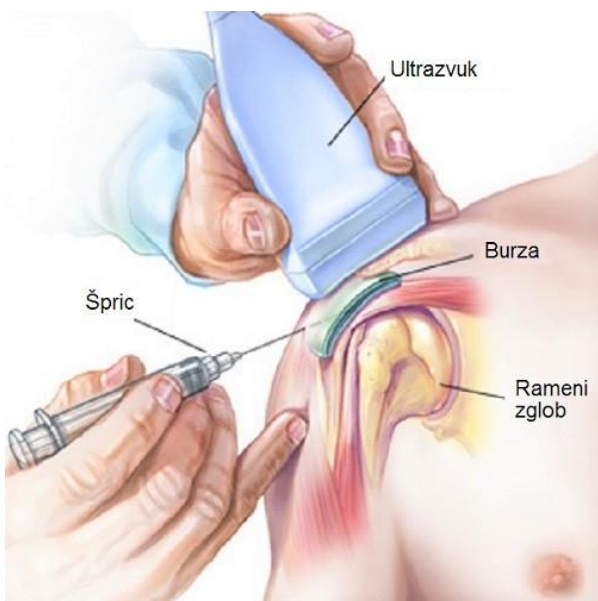
²⁰ Medijalni epikondil- izdanak na čvoru nadlaktične kosti.



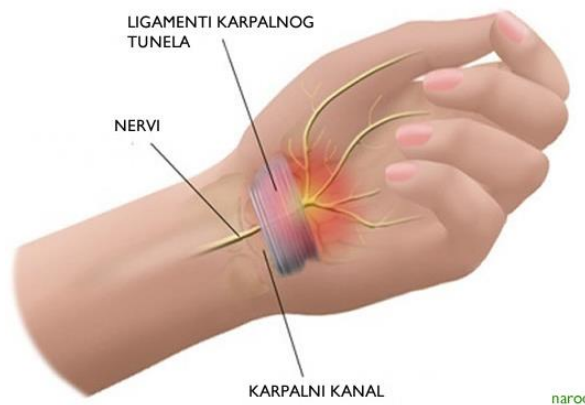Slika 11. MR bolnog ramena
ramena



Slika 12. RTG bolnog



Slika 13. Ubrizgavanje „blokada“
u bolno rame uz pomoć UZV-a



Slika 14. Sindrom karpalnog kanala

4.2. Fizička pripremljenost

Uspješnost svakog glazbenika ne dolazi samo iz talenta već iza toga stoji dugotrajan i intenzivan rad, trud i svakodnevno višesatno vježbanje. To doduše ponekad može uzrokovati ozljede ukoliko se za takvo vježbanje ne napravi priprema. Fizička priprema cijelog tijela potrebna je i bitno je da se radi pravilno. Pravilno je istezati se opušteno i suzdržano s usmjeravanjem pažnje na mišiće koji se istežu uz pravilno disanje. Istezanje bi za svakog glazbenika trebala biti svakodnevica jer opušta i usklađuje tijelo. Prilikom istezanja povećava se opseg kretnji, smanjuje se mišićna napetost, sprječavaju se ozljede poput istegnuća mišića te se poboljšava koordinacija. Istezanje je preporučljivo prije i poslije vježbanja, pogotovo područja leđa, ramena, ruku i vrata.

Ujedno, priprema nakon zagrijavanja tijela, mišića i zglobova zahtjeva nakon toga i zagrijavanje na instrumentu. Ljestvica je jedna od najboljih opcija za zagrijavanje prstiju kao i postizanje psihičke i fizičke spremnosti za rad. To ne znači ljestvični „sprint“ po žicama violine već postepeno zagrijavanje od jako sporog do brzog tempa.

Odmor je vrlo bitna stavka koja se ubraja u mjere prevencije ozljeda. Važno je raditi kratke pauze između vježbanja pogotovo ako se radi od tehnički zahtjevnom dijelu. Takvi dijelovi gdje su prsti u neugodnom položaju i/ili u vrlo jakom intenzitetu trebaju se vježbati u kratkim intervalima. Puno je bolje raditi više kratkih pauza nego jednu dugačku. U tim pauzama bitno je osjetiti mišiće i dijelove tijela koji su bili opterećeni prilikom vježbanja te ih lagano istezati i relaksirati. Nakon određenog vremena tijelo i mišići ojačaju i naviknu se na intenzitet takvog vježbanja, a vrijeme se postupno povećava. Bitno je biti vrlo oprezan i nikako ne isključivati pauze i odmor iz rutine vježbanja.

Jačanje mišićne snage i izdržljivosti u slobodno vrijeme umanjuje mogućnost istegnuća pojedinog mišića ili tetiva. Plivanje možemo izdvojiti kao jedan od sportova koji je zdrav za cijelo tijelo. Jača snagu tijela uz umjereni otpor, a nema nikakvog pritiska na zglobove. Uz to, povezuje nas sa prirodom, pruža tijelu mentalni i fizički odmor, potiče meditaciju i poboljšava raspoloženje. Postoji i niz drugih aktivnosti, koje ne ugrožavaju kvalitetu sviranja gudačkih instrumenata; vožnja biciklom, trčanje, hodanje, aerobik, joga, pilates, ples. Izbor je individualan, no bitno je da nam je tjelesna aktivnost dio svakodnevice, kako zbog zdravlja tako i zbog kvalitetnijeg načina života.

4.3. Pravilni položaj i držanje tijela

Bavljenje glazbom i sviranje nekog instrumenta ima veliki niz prednosti ali nažalost i mana. Jedna od mana kod sviranja gudačkih instrumenata, u ovom slučaju violine i viole jesu upravo moguće navedene bolesti koje su uzrokovane nepravilnim držanjem tijela ili prekomjernim trošenjem mišića i tetiva. Krivac za nepravilno držanje tijela može biti krivo postavljena tehnika od samog početka ili jednostavno preopterećenje mišića i tetiva zbog pretjeranog i intenzivnog vježbanja. Nastavnici pedagozi u ranoj dobi djeteta jako su bitni za glazbeno obrazovanje. Oni ih oblikuju te ih pripremaju kao buduće samostalne glazbenike. Violina i viola su jedni od asimetričnih instrumenata poput flaute te položaj ruku prilikom sviranja nipošto nije prirodan, ali bitno je da se dijete već u samim počecima uči o svijesti opuštenosti vlastitog tijela.

Pravilna postava tijela kreće od pravilnog stajanja, uspravno na dvije noge, raširene u razini ramena. Prenosjenje težine s lijeve na desnu nogu također je bitno zbog gibanja kralježnice uz neukočenost i mobilnost u koljenima. Udobna i anatomska obuća bitan je element opuštanja muskulature kako ne bi došlo do zamora donjih ekstremiteta i kralježnice. Violina se postavlja na lijevo rame i ispod brade, a glava radi laganu rotaciju u lijevu stranu. Glava je ta koja violinu sa svojom težinom pridržava na ramenu i ključnoj kosti. Upravo to pridržavanje violine nikako ne smije uključivati pritisak i stiskanje bradom zbog mogućnosti ozljede vrata i kralježnice. Mišići vrata i glave ne smiju biti napeti, a ni fiksirani na jednom mjestu već opušteni pri pokretima tijekom sviranja. Pokreti desne ruke kod sviranja violine kreću se iz ramenog zgloba i lakta. Događa se konstantna rotacija u ramenom zglobu i abdukcija i adukcija²¹ desne ruke i lakta. Ručni zglob i prsti ne smiju biti u grču i zakočeni na gudalu već moraju prirodno pratiti pokrete iz ramena i lakta. Osjećaj težine cijele ruke moramo nasloniti na violinu i time olakšavamo mišićima i tetivama da se ne „umaraju“. Lijeva ruka često izvodi brze pokrete prstiju uz kombinaciju ručnog zgloba i lakta. Kod interpretacije koristimo tehniku u sviranju- vibrato²². Bio on iz ruke, zgloba ili prsta, cijela ruka mora biti opuštena kako bi upravo ti sitni trzajevi naprijed, nazad po žicama ili „ljuljanja“ bila fleksibilna i neprekidna. Dok prsti (1., 2., 3., 4.) padaju na hvataljku violine, palac ima ulogu pridržavanje vrata violine. Bilo kakvo

²¹ Abdukcija i adukcija- odnose se na pokrete koji pomjeraju strukturu od ili ka centru tijela.

²² Vibrato- tehnika sviranja, stvaranje vibrirajućeg zvuka tona sa istim prstom na istoj žici, micanjem prsta naprijed- nazad

stiskanje vrata violine s palcem iziskuje kočenje mišića *tenara*²³, točnije *m. opponens pollicis* i *m. abductor pollicis brevis*. Lakoća pokreta i mijenjanje pozicija omogućava upravo lijeva ruka koja uz brzu motoriku i preciznost pokreta, mora imati dozu finoće, mekoće i fleksibilnosti. Lakat lijeve ruke je u položaju fleksije te ovisno na kojoj se žici svira, on se pomiče sukladno tome, a kut fleksije se smanjuje prilikom mijenjanja pozicija.

Pri sviranju, postoji oprema koja nam pomaže u tome. U takvu opremu spadaju mostić i podbradak koji se postavljaju na violinu kako bi se ona lakše i bezbolnije držala. Mostić se postavlja na stražnju stranu violine te doslovno služi kao „most“ između ključne kosti i tijela violine. S obzirom na dužinu vrata, on se može povisiti ili sniziti ili pak kod nekih, malo rjeđih slučajeva, uopće ne koristiti. Adekvatni izbor dodatne opreme prilagođava se individualno. Podbradak je oprema koja se, kao što sam naziv kaže, postavlja ispod brade. Omogućuje lakše naslanjanje brade na violinu bez žuljanja. Modeli i proizvođači su razni; centralni, bočni, fleksibilni, fiksni, mali ili veliki. Postura tijela razlikuje se kod svakog pojedinačno pa prema tome kod nekih svirača oprema nije potrebna dok kod drugih oprema igra vrlo važnu ulogu.

Pravilno izvođenje pokreta te pravilno držanje tijela uvelike pospješuje manjak tegoba prilikom sviranja instrumenta. Opuštenost tijela i svijest o istom daje bolji učinak u interpretaciji kao i u sprječavanju mentalne napetosti.

²³ Mišići *tenara*- mišići palca i dlana- *m. abductor pollicis brevis*, *m. flexor pollicis brevis*, *m. opponens pollicis*, *m. adductor pollicis*

5. Zaključak

Za kraj ovog rada, kao glazbenik violinist i kao osoba sa doživljenim iskustvom sa jednom o ovih bolesti, zaključila bih kako je veoma važno već prve osjećaje boli shvatiti ozbiljno i pronaći pravo rješenje za otklanjanje istih. Savjetuje se bolji kontakt i komunikacija profesora i studenata te traženje najboljeg položaja tijela i odgovarajuće opreme na instrumentu radi manjeg opterećenja pojedinih mišićnih skupina. Tako bi se postigla bolja opuštenost tijela i manja mogućnost trošenja mišićno- koštanih struktura. Kroz zadnjih par godina na Muzičkoj akademiji susrela sam se sa mnogim studentima gudačkih instrumenata koji su također kroz tijek višeg obrazovanja došli u doticaj sa određenim problemima. Razlog tomu može biti raznolik i individualan, no količina zadanog programa koji se mora navježbati u kratkom roku, sigurno su jedan od razloga zanemarivanja osnovnih tehnika za dobrobit vlastitog zdravlja. Takve informacije rijetko se spominju u početku školovanja, a tek sa pojavom tegoba razmišlja se o načinu i mogućnostima rješavanja istih. Takve savjete trebalo bi ugraditi u pedagoški rad edukatora koji su prošli ili prolaze kroz isti rehabilitacijski proces, kako bi osvijestili problem kod njihovih studenata gudačkih instrumenata. Pri traženju pomoći u Hrvatskoj, vrlo mali broj specijalista bavi se ovim područjem i često se suočavaju sa zajedničkim problemima glazbenika za koje pokušavaju naći rješenja pri kojem ne ugrožavaju daljnje bavljenje glazbom. Vježbe su vrlo često specifične, a problem je i u svakodnevnom radu koji bi trebao pratiti njihove instrukcije kako se ne bi dodatno pogoršavala zdravstvena situacija. To ponekad zahtjeva odgađanje svakodnevnog vježbanja instrumenta, a time i lošiji status u glazbenom svijetu. Smanjenje sposobnosti pokretljivosti zglobova može dovesti do ukočenog zgloba koji zahtjeva čak i operativni zahvat što opet dovodi do mirovanja jedno vremensko razdoblje i nemogućnosti vježbanja instrumenta. Dobra fizička pripremljenost, svakodnevno razgibavanje muskulature i zagrijavanje prije vježbanja uvelike može smanjiti određene probleme. Iz vlastitog iskustva i dijagnoze tendinitisa primarnih vanjskih rotatora desnog ramena u kojemu se tetive oko ramena upale zbog ponavljanih i intenzivnih pokreta ruke iznad glave, često sam upotrebljavala analgetike i kortikosteroide koji se ubrizgavaju u ovojnica tetive. Takva dijagnoza zahtjeva mirovanje i/ili smanjenje trajanja vježbanja uz obavezne pauze između. Redovito upotrebljavam TENS uređaj (transkutani električni nervni stimulator) koji može pomoći u ublažavanju bolova, kao i odlazak na fizikalne terapije kroz cijelu godinu. Bavljenje sportskim aktivnostima za povećanje mišićne snage u pogođenom području, jako mi pomaže u olakšavanju tegoba.

6. Literatura

1. Anderson B, Kaye. *Treatment of flexor tenosynovitis of the hand („trigger finger“) with corticosteroids*. Arch Intern Med. 1991; 151:153-156.
2. Anderson, Bob. *Stretching*, Zagreb, GOPAL d.o.o., 1992.
3. Breitenfeld, Darko. *Bolesti i sudbine poznatih skladatelja*, Zagreb: MUSIC PLAY, 2012.
4. Gousheh J.; Arasteh E. *Modified Simple Decompression Of Ulnar Nerve In Treatment Of Cubital Tunnel Syndrome*. World J Plast Surg. 2012;1(1):11–15
5. <http://reha.hr/cms/sindrom-prenaprezanja-2/> (pristup 17.8.2020.)
6. <http://www.scipion.hr/cd/105/sindromi-prenaprezanja-scipion-centar-za-fizioterapiju-i-fitness-scipion> (pristup 17.8.2020.)
7. Jajić Ivo; Jajić Zrinka. *Izvanzglobni reumatizam i srodna stanja*. Medicinska naklada. Zagreb, 2005.
8. Krapac L.; Breitenfeld D.; Jurašinović Ž.; Breitenfeld T. *Ruke profesionalnih glazbenika. Tonovi*, 1995.
9. Nasteski Bojan; Pršir Sunčica. *Sindromi prenaprezanja u profesionalnim aktivnostima*. <https://www.vasezdravlje.com/bolesti-i-stanja/sindromi-prenaprezanja-u-profesionalnim-aktivnostima> (pristup 17.8.2020.)
10. Norris, Richard. *Glazbenički priručnik za preživljavanje*, Zagreb: HUOKU/HUZIP, 1997.
11. O'Driscoll S.; Horii E.; Carmichael S.; Morrey B. *The cubital tunnel and ulnar neuropathy*. Bone Joint J.1991; 613-617.
12. Pećina Marko i suradnici. *Ortopedija*. Naklada Ljevak d.o.o. Zagreb, 2004.
13. Phil & Vision Williams. *Tendonitis problems of musicians- Identification, prevention, treatment*. <https://www.voyagerrecords.com/artend.htm> (pristup 16.7.2020.)
14. Ruszkowski Ivo i suradnici. *Ortopedija*. Četvrto, dopunjeno izdanje. Jumena. Zagreb,1990.
15. Sampson SP.; Wisch D.; Badalamente MA. *Complication of conservative and surgical treatment of de Quervain's disease and trigger fingers*. Hand Clin. 1994; 10:73.
16. Zergollern J.; Bielen M.; Škrđgatić M.; Nikolić R. *Sindrom bolnog ramena u glazbenika orkestra Opere Hrvatskog narodnog kazališta. Liječnički Vjesnik*. 1979.

17. <https://bodybalance.hr/sindrom-sraza-ramena-impingement-syndrome/> (pristup 16.7.2020.)
18. <https://www.krenizdravo.hr/zdravlje/bolesti-zdravlje/sindrom-sraza-ramena-impingement-sindrom-uzroci-simptomi-lijecenje> (pristup 16.7.2020.)
19. dr. Kostić, Aleksandar Đ. Višejezični medicinski rečnik. *Četvrto, ispravljeno izdanje*. Nolit, Beograd, 1976.